FTRD®
SYSTEM

ovesco
innovation in scope

# Fokusthema FTRD® an der Appendix

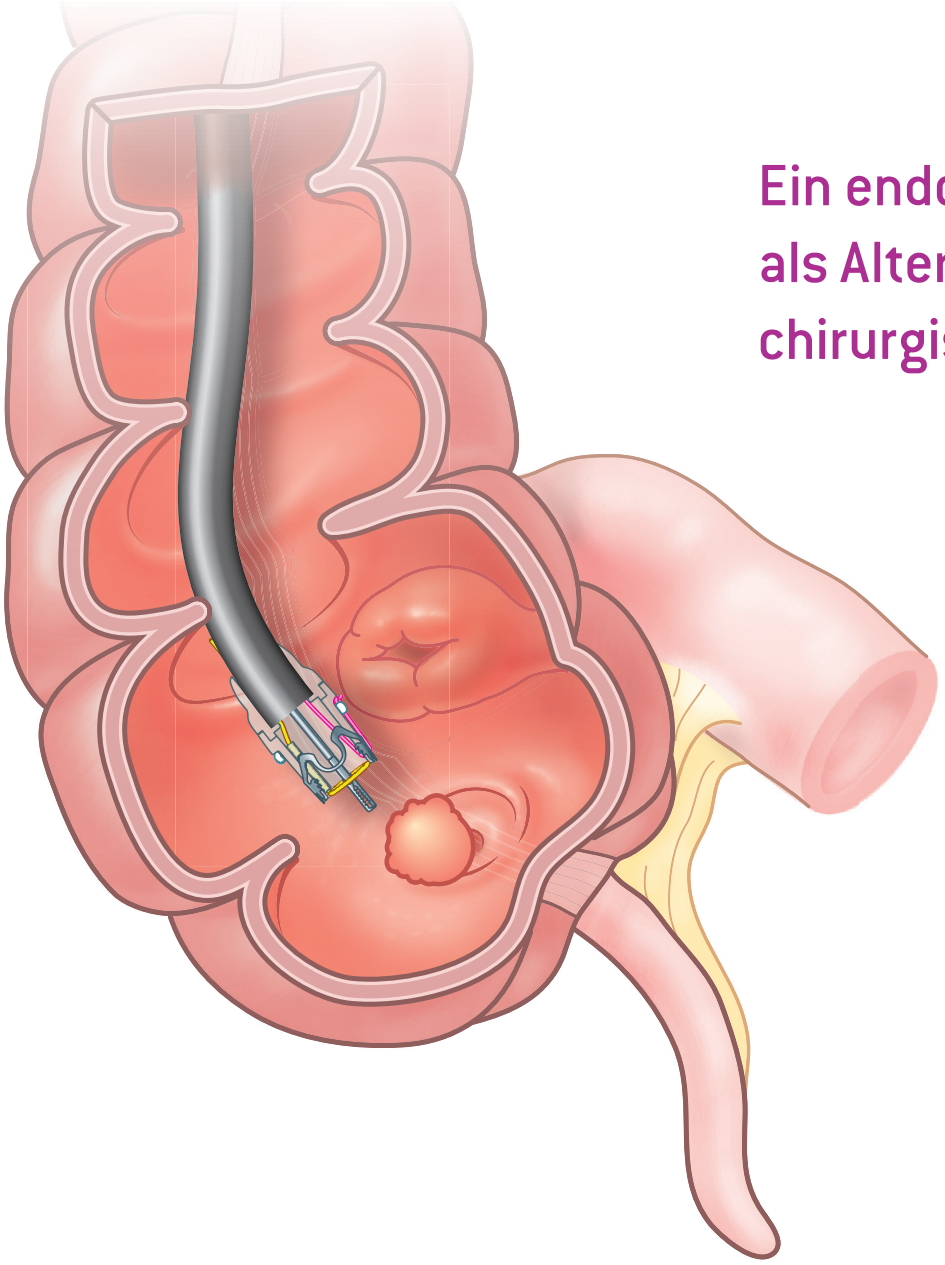

## Ein endoskopischer Ansatz als Alternative zur primären chirurgischen Resektion

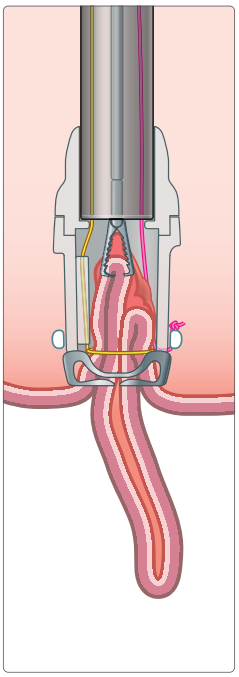

www.ovesco.com

## EFTR von Läsionen an der Appendixmündung als alternative endoskopische Strategie

Das Konzept der Polypenresektion mit Beteiligung der Appendixmündung im EFTR-Verfahren ist ein umstrittenes Thema in der klinischen Praxis, bietet aber eine Alternative zur chirurgischen Resektion.

Die Studien von Bronzwaer et al. (n=7 Patienten) und Schmidbaur et al. (n=50 Patienten) zeigen technische Erfolgsraten von 100 %[1] bzw. 96 %*,[2]. Eine R0-Resektion konnte je nach Patientenkohorte in 85,7 %[1] und 64 %[2] erreicht werden.

Die Appendizitisrate nach EFTR lag in beiden Studien bei 14 %, was ebenfalls im Bereich von 10-20 % der zuvor auf Konferenzen berichteten Fällen liegt. Einer von sieben Patienten in der Studie von Bronzwaer et al. entwickelte eine sekundäre Appendizitis (14,3 %) mit der Folge einer laparoskopischen Appendektomie[1]. Schmidbaur et al. berichten von 7 Patienten, die eine akute Appendizitis entwickelten (14 %), von denen 4 konservativ behandelt werden konnten und 3 eine chirurgische Appendektomie benötigten[2].
In beiden Studien erhielten alle Patienten peri-interventionell eine antibiotische Behandlung über durchschnittlich 4-5 Tage.
Die Daten von Schmidbaur et al. deuten daraufhin, dass ein frühes Auftreten und eine frühzeitige Erkennung einer Appendizitis mit einer milderen Progression und konservativen Behandlungsoptionen einhergingen[2].

Die Autoren schlussfolgern, dass die EFTR von Polypen an der Appendixmündung technisch machbar ist[1] mit einer akzeptablen Komplikationsrate, d.h. dem Risiko einer Appendizitis und möglicher Notwendigkeit einer Appendektomie[2]. Bei dieser Indikation ist zu beachten, dass bei vielen dieser Adenome ohnehin eine operative Entfernung notwendig gewesen wäre. Die EFTR an der Appendixmündung ermöglicht eine minimal-invasive Resektion dieser Läsionen[1], jedoch sollten die Patienten vor der Resektion über die spezifischen Risiken aufgeklärt werden[2].

*Clipauslösung wegen stark abgewinkeltem Koloskop nicht möglich

Schematische Darstellung des EFTR-Verfahrens eines Polypen an / in der Appendixmündung

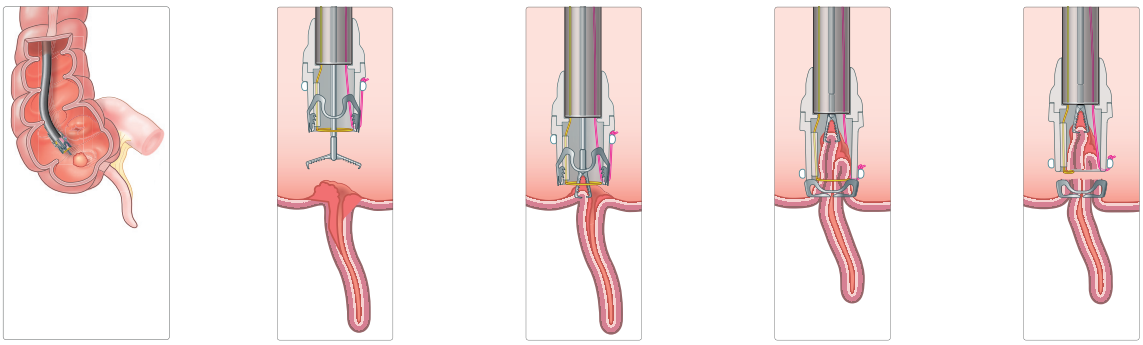

Um eine Animation des Verfahrens zu sehen, scannen Sie einfach diesen QR-Code.

Quelle: Rogier Trompert Medical Art, www.medical-art.nl

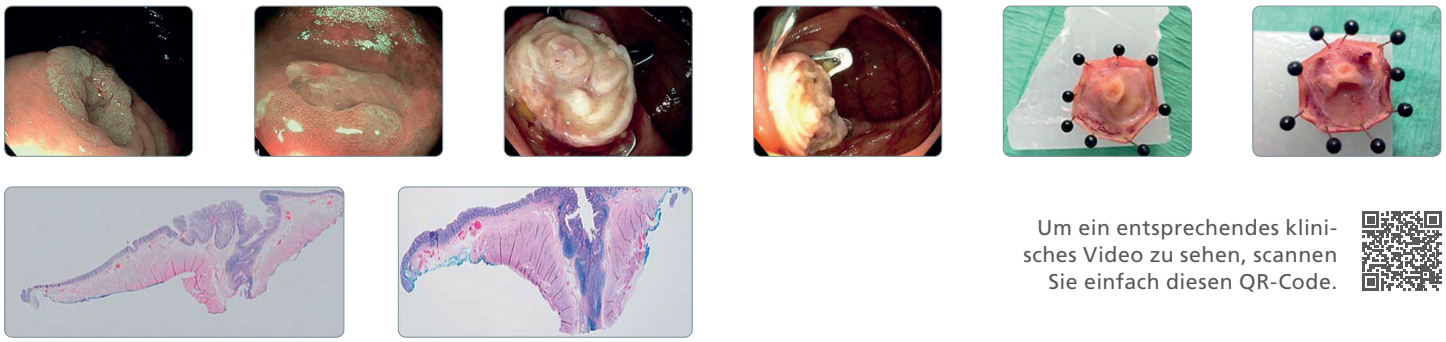

Um ein entsprechendes klinisches Video zu sehen, scannen Sie einfach diesen QR-Code.

Quelle: Bronzwaer et al. (2018), Endoscopy International Open

[1]Bronzwaer M, Bastiaansen B, Koens L et al. Endoscopic full-thickness resection of polyps involving the appendiceal orifice: a prospective observational case study. Endosc Int Open 2018; 06: E1112–E1119
[2]Schmidbaur S, Wannhoff A, Walter B et al. Risk of appendicitis after endoscopic full-thickness resection of lesions involving the appendiceal orifice: a retrospective analysis. Endoscopy 2021; 53(04): 424-428. DOI: 10.1055/a-1227-4555